

# スポーツの適否をめぐって

——とくに不整脈について——

山崎 元\*

関原 敏郎\*

永野 志朗\*

## はじめに

激しい運動を行なっている者が何らかの症状を訴えて受診して来た場合、あるいは健康診断等で異常を疑わせる所見が認められた際、医師の立場で運動を継続することを許可すべきか否かの判断に迷うことが少なくない。特に運動部に所属して学生時代に運動することに大きな意義を感じている者に対して“運動をやめた方が無難かもしれない”といった程度の説明では本人を納得させることは出来ない。運動によって起こる身体各臓器の反応について理解することは、スポーツがますます盛んになって来ている今日、内科医にとって重要な課題である。

内科領域においてスポーツの適否を判断する際、常にとりあげられる問題は突然死の予知、予防であり、突然死のほとんどが心臓由来、なかでも不整脈がその原因と考えられている。本稿では、運動の開始時に、あるいは継続している者にみられた心臓の不整脈について筆者自身が経験した症例を呈示し、運動

の適否の判断に関しての若干の考察を加えてみたい。

## 徐脈とそれに伴う失神発作

運動選手の心電図を記録すると徐脈、なかでも洞性徐脈が高頻度に見られることが知られている。慶應義塾体育会に所属し運動を少なくとも3年間続けている大学4年生計932名の安静時心電図を検討した成績では、うち143名(15.3%)に3心拍平均50未満の洞性徐脈がみられ<sup>1)</sup>、その頻度は同年齢の一般学生にみられる頻度(2.3%)に比較して明らかに高かった。しかも1度房室ブロック、2度房室ブロックの徐脈例を加えると更に頻度が高くなった。このような徐脈を有する者がなんらかの症状を呈すると、スポーツ継続の適否の判断に迷うことがある。空手部の学生(例1)で夏の合宿が終わり帰省し家族と一緒にテレビをみている時に約10秒間の失神発作を起こした。近くの総合病院に救急車で運ばれた時にはすでに自覚的に異常な所見は認めなかったが、心電図に洞性徐脈があり、モニター心電図で Wenckebach 型 2度房室プロ

\* 慶應義塾大学保健管理センター




図1 例1のモニター心電図：Wenckebach型2度房室ブロック

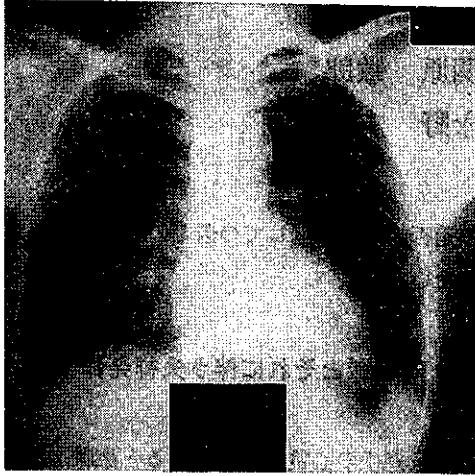


図2 例1の胸部写真

ックがみられた(図1)。胸部写真で心陰影がやや拡大し(図2：心胸比51%)、心エコー検査(図3上段)でも左室拡張末期径が5.4cmと大きく、中隔がやや低収縮で後壁の収縮が代償性に増強しているような所見がみられた。このような所見から心筋炎を疑われ1カ月間の入院安静を行なった。しかし上記心所見になんら変化なく(図3下段)、失神の原因は不明とされ退院し、運動継続の可否の相談にきた。筆者はこの例を retrospective に検討し、すべてがいわゆるスポーツ心臓として説明しうる所見であると考え、運動継続は可能と判断した。すなわち心電図上の Wenckebach 型2度房室ブロックや胸部写真の心陰影拡大は運動選手によくみられる所見であり、また心エコー図上の低収縮についても運動選手の拡大した心臓では安静時に一般人と

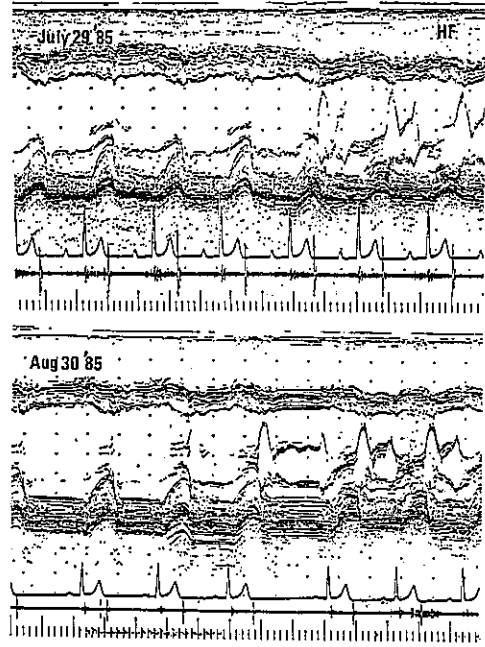


図3 例1の心エコー図：入院時(上段)と退院時(下段)。中隔が低収縮であり、後壁は代償性に hyperdynamic のように見える。この所見は入院時と退院時に変化ない。

同じ心拍出量を保つための生理的反応であると理解できる。さらには運動選手が静かにしているときに失神発作を起こし、精査を希望して受診することが時々ある。そのような失神発作は迷走神経緊張による徐脈が原因で起こると考えられ、特徴として安静時になんら前兆なく起こり、時間は長くて10秒位、ケイレン、失禁がなく神経学的な欠落症状を後に残さないこと等が挙げられる。

このような失神発作を起こした者のモニター心電図に何らかの特徴的所見があると、そ

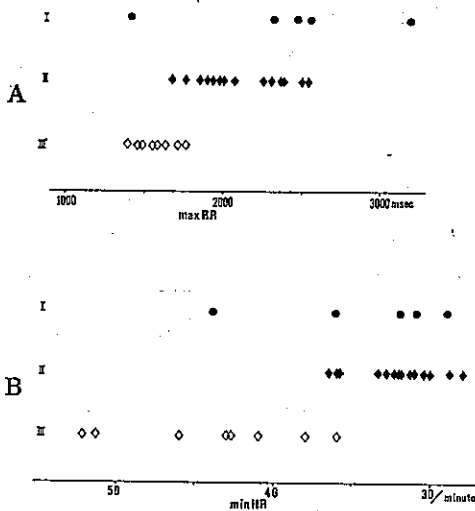


図4 ホルター心電図による最大心停止時間 (A) と最小心拍数 (B). 本文参照

の診断は容易である。そこで上記のような失神の既往のあり、しかも失神発作時の様子を周囲の人により確認されている運動選手 (I群), 安静時心電図に著明な洞性徐脈 (3心拍平均 $<40/min$ ) を認めるが失神の既往のない運動選手 (II群), 運動歴のない健常者 (III群), の3群についてホルター心電図を施行し, 24時間記録中にみられる最低心拍数 (3心拍平均) と最大心停止時間を比較検討した<sup>2)</sup>。その結果を図4に示した。運動選手の中には心拍数が $30/min$ 以下にまで減少する者があり, I群あるいはII群とIII群との間にはこれら指標に明らかな差がみられた。しかしI群とII群との間に差がなかった。すなわち失神発作の既往のある運動選手の心電図モニターを行なっても, 徐脈を有する運動選手との間にこれら指標に画然とした違いを見いだすことが

出来なかった。これらの結果は長時間の心電図記録を行なっても迷走神経緊張による失神発作の診断や予知を行なうことは困難であり, 発作の状態を詳しく知ることが診断の上で大切であることを意味した。このように運動選手は著明な徐脈を呈することから, 症状があった際には病的な心臓, とくに洞不全症候群との鑑別診断が必要となる。洞不全症候群の診断に最大心停止時間を2秒以上という基準<sup>3)</sup>を用いることがあり, その根拠として一般健常人では最大心停止時間が2秒を越す例が極めて少ないことが挙げられている。しかし上述のI群, II群といった運動選手例を対象にすると半数以上がこの洞不全症候群の診断基準を満たすことになってしまう。洞不全症候群の診断は運動歴を確かめた上で行なう必要があると言える。

他方, 稀ではあるが運動直後に起こる徐脈もある。19歳の長距離走のランナー (例2) が練習直後に失神し, 蘇生術を受けて病院に担ぎ込まれた。理学的ならびにCT, 脳波, 心エコー, ホルター心電図といった諸検査に異常なく, トレッドミル運動負荷試験を施行した。当然のことながら運動能力は十分にあった。しかしトレッドミル終了直後に入院のきっかけとなった症状と同様な発作があった。図5はその発作直前の心電図であり, 急激に心拍数が減少して失神したことが明らかである。このような失神は post-excessive exercise bradycardia と呼ばれるもので,



図5 例2のトレッドミル施行直後の心電図: 急激に心拍数が減少している。

やはり反応性の迷走神経緊張によると考えられている。本人が運動の継続を強く望んだが、激しい運動が発作の誘因であることから、運動活動を諦めさせざるを得なかった。

### 上室性不整脈

上室性の期外収縮が散発しているような例は、それ自体が問題となることは少ない。しかし上室性頻拍症については治療の対象となり、運動の適否の判断に悩むことが少なくない。テニス部に入部してすぐに、“練習中に限って脈拍数が増し動悸がする”と訴えて受

診した例(例3)を示す。以前に一度同じ症状で診察を受けたが医師から運動に慣れていないためだと言われ、運動を続けていた。理学的に異常な所見はなかったが運動を負荷すると心拍数の増加に伴って再現性をもって上室性頻拍が誘発された(図6)。すなわち運動負荷心電図を撮らなかったために見逃されていた運動誘発性の上室性頻拍症であり、治療を要ししかも運動によって発作が誘発されないことを確認するまで運動を中止する必要がある。この上室性頻拍症は症状の出現、消失時の様子を注意深く問診することにより診断がつくことが多い。

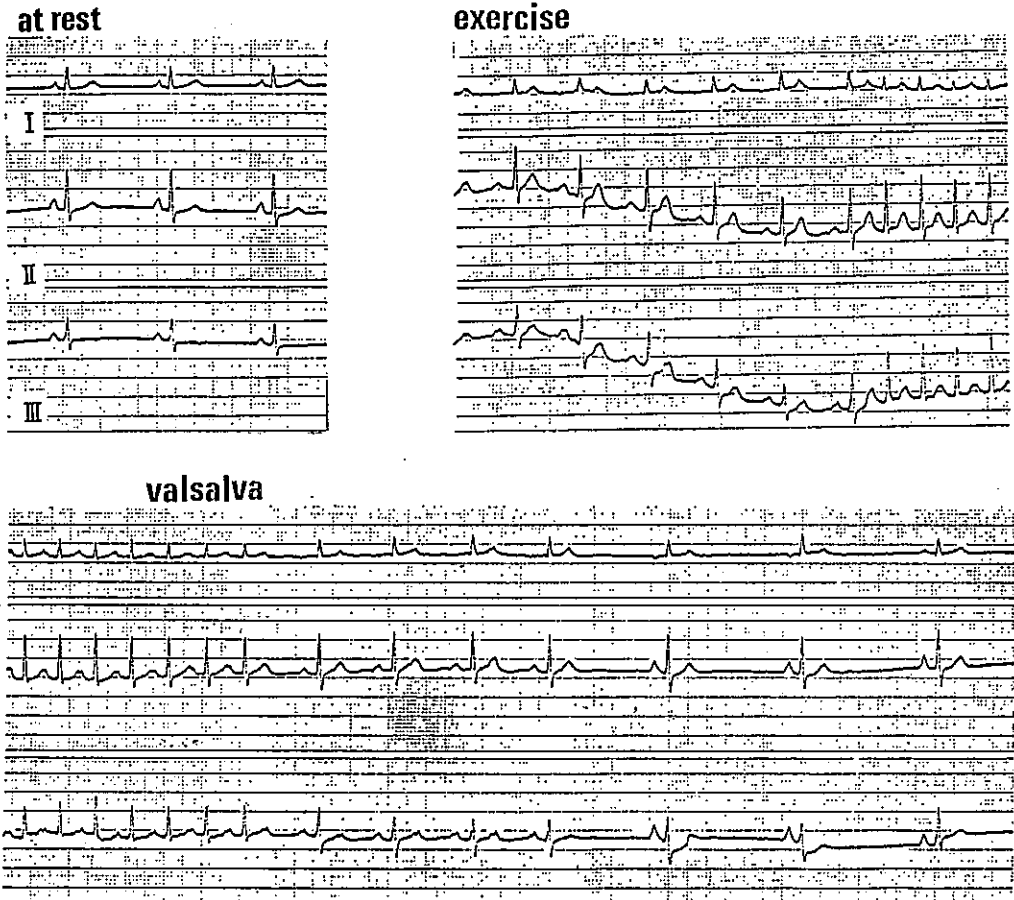


図6 例3の心電図：運動を行ない (EXERCISE) 心拍数が増すと上室性頻拍が誘発された。




図7 例4の心電図：安静時心電図(上段)にはPQ間隔が0.11秒でLGL症候群の所見がある。下段は発作時

T. Y.

Hook-up date : 19-JAN-87 SUPRAVENTRICULAR ECTOPY 1515 Isolated 853 Couplets 5707 Runs 80312 Beats in Runs 143 Beats LONGEST at 130 BPM at 15:09:49 19-JAN-87 34 Beats FASTEST at 158 BPM at 10:23:46 20-JAN-87	Hook-up date : 02-FEB-87 SUPRAVENTRICULAR ECTOPY 2 Isolated 1 Couplets 0 Runs 0 Beats in Runs 0 Beats LONGEST at 0 BPM at 0 Beats FASTEST at 0 BPM at
---	--

図8 例4のホルター心電図の結果：verapamilの増量前(左)と増量後(右)。著明な改善がみられた。

運動とは関係なく起こる上室性頻拍症については、筆者は治療をした上で運動の再開を許可し、その後も発作がないことをホルター心電図で確かめることを方針としている。一例(例4)を図7, 8に示した。ラグビー部員が安静時に少し脈が乱れると訴えて受診し、安静時の心電図にすでに頻拍が記録された(図7)。運動は中止させただけに verapamil を投与開始したがホルター心電図では昼夜を問わず上室性頻拍が記録された(図8左)。その後投薬量を増し再度ホルターを行ない、頻

拍が消失したことを確認してから(図8右)運動を再開させた。

### 心室性不整脈

心室性期外収縮については、基礎疾患がなく運動負荷によりその頻度が増加しないものでは、連発などがみられない限り運動に支障はないと考えられている<sup>4)</sup>。一方、ホルター心電図などに心室性期外収縮の連発が記録されたとして直ちに運動をやめさせるというの

も短絡的な考えと思われる。換言すれば、突然死の多くが心室性期外収縮からの心室頻拍、心室細動によることから注意深い判断が望ましいが、若年者の運動の可否を、虚血性心疾患の合併の頻度が高い中高年者と同様に考えることは正しくない。

注意深く経過観察を前提とした上で運動の継続を許可した一例(例5)を示す。21歳の柔道部の学生で高校生の時から過去6年間の運動歴がある。6年前からの心電図の変化をretrospectiveに検討するとII, III, aV<sub>F</sub>, V<sub>5-6</sub>のST-T波が進行性に変化しており、心疾患の合併を疑った。運動負荷心電図では無症状ながら第II誘導のSTは1mm低下、負荷後3分には3連発、2連発の期外収縮が

それぞれ1回ずつ観察された(図9)。心エコー図には左室の求心性肥大の所見がみられ、中隔は1.4cm、後壁は1.2cmであった(図10)。ホルター心電図には有意のST変化はなく、単発性の期外収縮が約500/day記録されたにすぎなかった。運動負荷心電図を繰り返し施行したが期外収縮誘発の再現性はなかった。

今日までのところ、心室性期外収縮のみられる頻度は、一般健常人と比較して運動選手に多いとする報告はない。また運動選手の心電図にはST-T波の変化がみられることは知られているが、頻度としては少ない。さらには柔道というisometricな運動の選手には左室の求心性肥大が起こり得るが、その程度がやや強い印象を受けた。すなわち心電図の

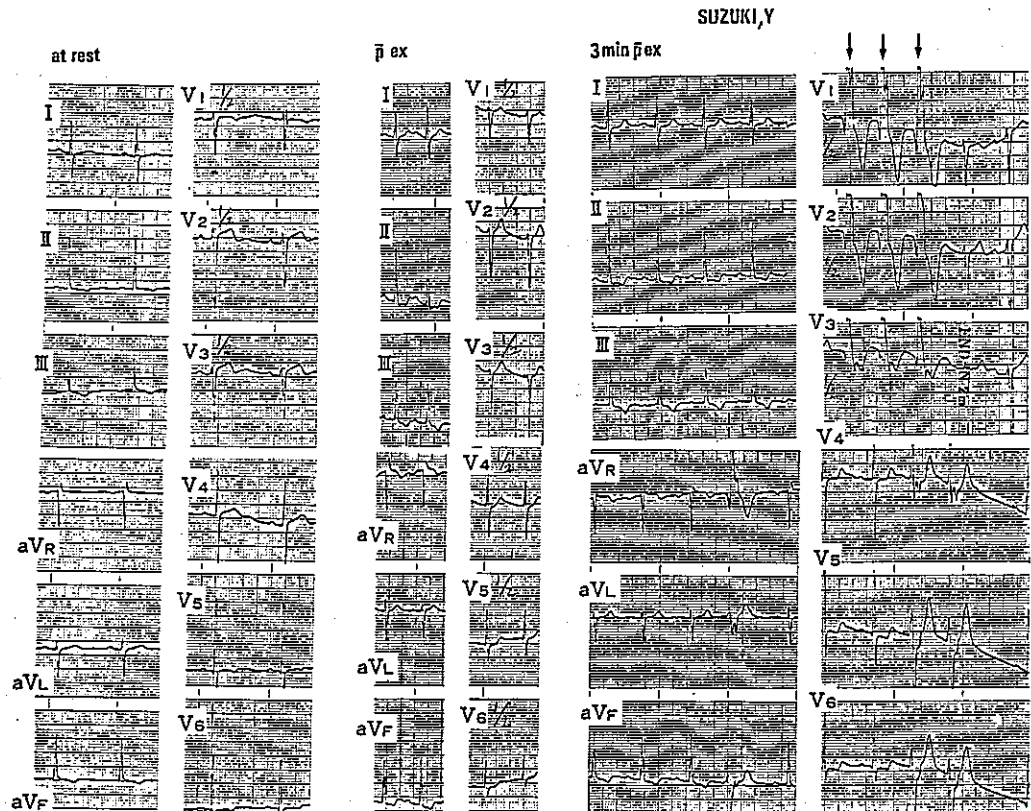


図9 例5の運動負荷前後の心電図：終了3分後に心室性期外収縮の3連発(矢印)が記録された。

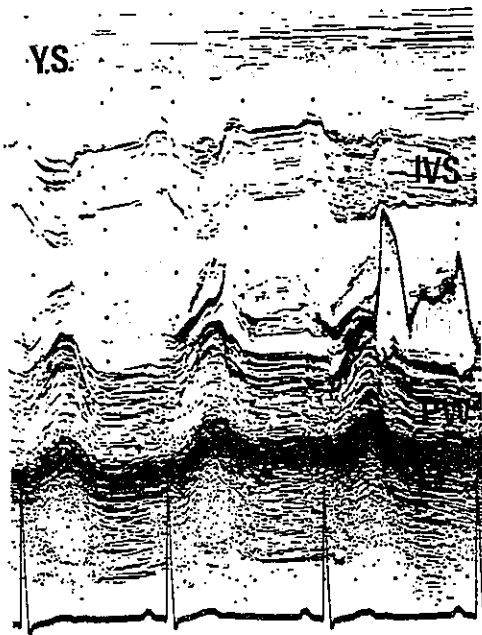


図10 例5の心エコー図：左室の求心性肥大の所見がある。

ST-T波の経時的变化, 心エコー図の所見などは肥大型心筋症が否定出来ない例であると思われた。よくトレーニングされた若年運動選手の突然死の多くは肥大型心筋症によるとする報告<sup>5)</sup>もあり, 運動継続の可否の判断に苦慮した。しかし最も重要な所見である期外収縮の連発については, そのrateが110/minと比較的遅いこと, 再現性に乏しいことから病的意義が少ないと判断し, 本人の強い希望もあり運動を継続させてこれら所見の変化を経時的に観察することにした。

## おわりに

スポーツが盛んになるにつれ, それに伴っ

て起こる事故が増し, 趣味としてテニスや水泳などのクラブに所属を希望する健康な若年者に対しても, 入会時には必ず安静時心電図が正常である旨の診断書が要求されるようになった。安静時の心電図1枚で何が分かるのかという疑問は常にあるが, かといって運動負荷心電図, 心エコー, ホルター心電図などを全例に施行するわけにはいかない。しかし, 激しい運動をする大学体育会の部員などの中に異常を疑わせる所見を有する者がみられた際には, 運動の適否の決定に医師として積極的な姿勢で立ち向かう必要があると思う。本稿では運動の適否の判断に筆者自身が悩んだ例を提示し, 考察を加えた。

本研究は, 昭和61年度慶應義塾学事振興資金ならびに昭和60年度(財)健康科学振興財団研究助成による成果である。

## 文 献

- 1) 山崎元はか：運動選手の心電図—とくに経時的変化について—。慶應保健4：20, 1985.
- 2) 未発表データ。
- 3) 秋山真はか：洞不全症候群における電気生理学的試験とHolter心電図の応用。日本臨床31：2269, 1985.
- 4) Michell, J. H. et al. : Cardiovascular abnormalities in the athlete : Recommendations regarding eligibility for competition. J. Am. Coll. Cardiology 6 : 1185, 1985.
- 5) Maron B. J. et al. : Hypertrophic cardiomyopathy : a common cause of sudden death in the young competitive athlete. European Heart Journal 4 : 135-144, 1983.