

胸部X線所見の見方

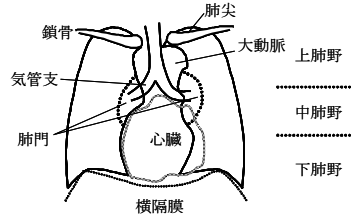
- A 異常所見はありませんが、定期健診・有症状受診が必要です。**
- B 記載の所見を認めます。定期健診・有症状受診が必要です。**
- C 記載の所見を認めます。面接、再検査、精密検査を要します。**

A, B 判定は、現在、就学・就業に支障はないと考えられますが、咳、微熱などが続く場合は、次の健診を待たず、早めに医療機関を受診してください。主治医がいる方は、結果を報告してください。



胸部X線撮影で何がわかるか？

感染性のある活動性肺結核を検出する目的で法定項目とされていますが、他の肺疾患、心疾患などの検出に役立つことがあります。



* 胸膜（肋膜）・・・肺を二重に包む膜。肺の外側表面と胸郭の内面を覆っている膜
* 縦隔・・・胸腔の正中中部で肺を除くすべての胸郭内臓および構造を含む部分

【肺結核（活動性）、肺結核（不活動性）、初期変化群】

結核菌の感染により、病状（咳、痰、微熱、寝汗、全身倦怠感など）は比較的ゆっくりと進み、他人に感染させることがあります。不活動性の場合には、再発がないか定期的なチェックが必要です。活動性の場合には、早急に治療、感染防止策が必要になります。

【非結核性抗酸菌症】

原因菌は結核菌と同じ抗酸菌の仲間です。土・ほこり・水などからまれに感染することがあります。他人に感染させる事は通常ありませんが、進展する場合は、治療が必要です。

【胸郭形成、術後変化】

胸膜や肺の手術後の変化がみられることを示します。

【胸膜肥厚・癒着】

多くは過去の炎症、手術、胸膜下肺組織の構造変化などが原因です。経過観察をしますが、呼吸器症状を伴う場合は受診が必要です。なおダイビングをする場合は、呼吸器専門医とご相談ください。

【気胸】

胸膜の破壊により、空気が胸腔内に漏れ出て、肺が圧迫された状態です。治療が必要です。

【胸水】

臓器側と壁側の胸膜で囲まれた胸腔内に、液体が異常に貯留した状態です。胸膜・肺疾患、心血管疾患、腹腔内疾患など、原因を調べる必要があります。

【胸郭変形、形成異常・奇静脈葉等】

肺や血管、肋骨などの形成過程での異常を示します。

【横隔膜挙上】

肥満、胸膜の肥厚や消化器疾患などで横隔膜が挙上した状態を示します。

【ヘルニア等】

食道が通っている横隔膜の孔の靭帯が弱くなるなどで、胃腸が胸腔内に入り込んだ状態を示します。胸痛、嘔気など症状があるときは、早めの受診をお勧めします。

【炎症後変化】

肺や気管支の炎症によって、正常な肺構造の破壊や荒廃した状態を示します。原因疾患が治癒していれば経過観察をします。

【石灰化】

炎症後や加齢により、カルシウムが沈着している状態を示します。

【肺紋理増強】

肺動脈・肺静脈陰影が増強した状態です。診断が確定していない場合は原因を調べる必要があります。

【肺嚢胞】

肺に異常に膨張した気腔（ブラ・ブレブ）が存在する状態です。自然にあるいは急な圧変化で破裂することがあります。ダイビングをする場合は、呼吸器専門医とご相談ください。

【空洞】

先天性疾患や炎症などで、肺組織が壊死してできた空間がある状態を示します。原因疾患の活動性の有無を調べる必要があります。

【無気肺】

気管支が閉塞して、肺に含まれる空気が減少し、肺の容積が低下した状態を示します。原因疾患の有無を調べる必要があります。

【肺水腫】

心不全や腎不全などで、肺胞内に液体成分が溜まった状態を示します。治療が必要です。

【気管支拡張】

先天的な異常や炎症などにより、気管支壁の構造が破壊され拡張している状態を示します。感染や出血を繰り返す場合には治療が必要です。

【リンパ節腫大】

リンパ節が腫れた状態を示します。原因疾患と活動性を調べる必要があります。

【結節性陰影、腫瘍性陰影、気腫性変化、間質性陰影、スリガラス状陰影、浸潤影・斑状影、線状影・索状影、網状影、粒状影】

さまざまな肺疾患で特徴的な陰影が見られます。原因と活動性の検討が必要です。

【血管走行等の異常】

血管の走行や形状が通常と異なる場合の所見です。先天性や加齢でなることもあります。

【大動脈石灰化】

大動脈の粥状硬化症などにより、大動脈壁に石灰沈着がみられることを示します。

【左第二弓突出、左第三弓突出、左第四弓突出、右第二弓突出】

心疾患で心臓の一部が拡大している可能性があります。一度精査しておくことをお勧めしています。なお、心臓に異常がなくても、肥満、胸郭変形、吸気不足などで所見がみられることもあります。

【心臓術後変化】

心臓手術の痕がみられることを示しています。（ペースメーカー含む）

【右胸心】

心臓が体の右側にある状態です。合併奇形がなければ治療の必要はありません。

【脊椎弯曲】

脊柱が横に曲がった状態を示します。多くの場合は脊柱自体のねじれを伴います。

【骨陰影の異常】

骨折や骨の形成過程の異常などで、骨自体に所見がみられる状態を示します。

【骨術後変化】

骨の手術後で補強器具などがみられる状態を示します。

【医療器具等】

鍼や磁石などがみられることを示します。

【CTR】

心胸郭比(CTR)は、心臓の横径を胸郭の横径で割ったものです。心拡大の指標になります。

